



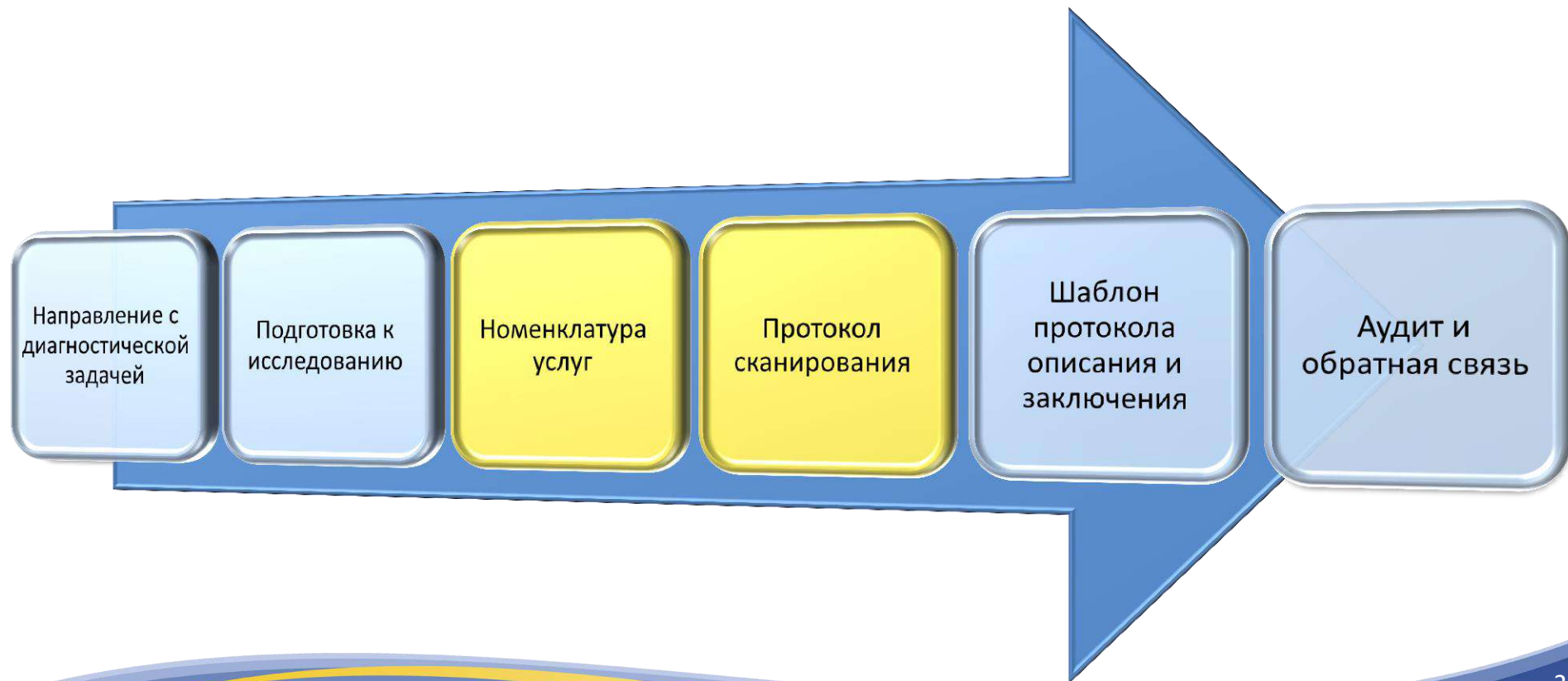
Применение машинного обучения для анализа текстов интерпретации скрининга.

Виктор Александрович Гомболевский

- кандидат медицинских наук
- врач-рентгенолог
- руководитель отдела развития качества радиологии ГБУЗ «Научно-практический клинический центр диагностики и телемедицины ДЗМ»
- руководитель проекта «Московский скрининг рака легкого»
- руководитель проекта AIRUNNER
- глава комитета по искусственному интеллекту Московского отделения Российского общества рентгенологов и радиологов
- декан кафедры лучевой диагностики EMC Medical school



Стандартизация





Предпосылки

1. Наличие большого кол-ва разрозненных номенклатур методик.
2. Федеральная номенклатура неполноценна (Приказ 804 н от 13.10.17).
3. Приказ №132 от 02.08.91г устарел, ограничивая количество исследований в смену.
4. Необходимость планирования нагрузки рентгенолаборанта и врача-рентгенолога отдельно.
5. Необходимость одновременного учета медицинских услуг (для оплаты) и выполненных исследований (для нагрузки на кабинет), связанных с интервалами времени.
6. Некорректный учёт услуг влияет на сокращение финансовых возможностей фонда.
7. Ограничение ФОМС (4 в день + 1 КУ или 8 в мес + 2 КУ – для амбулаторных МО)

Номенклатура КТ-исследований

Учет для оплаты ОМС	Федеральная номенклатура	Учет нагрузки	ЕРИС, ЕМИАС	Ежегодн. отчетность	Запись в расписании
Код ОМС (без контрастирования)	НМУ На основании Тарифного соглашения на оплату медицинской помощи, оказываемой по территориальной программе обязательного медицинского страхования города Москвы на 2016 год от 25.12.2015 года и Приказа МЗиСР РФ от 27.12.11 № 1664н	Количество исследований	Наименование методики	Форма 30	Рекомендуемые интервалы записи, регламентирующие работу рентгенолаборанта
КТ одной анатомической области у взрослых и у детей (без контрастирования)					
37.043 / 137.043	A06.03.002	1	Компьютерная томография головы;	головного мозга	15 минут



Номенклатура КТ-исследований

устанавливает единые правила (*посещение, исследование, методика, анатомическая область*) и помогает учитывать учитывает:

1. Оплату медицинских услуг.
2. Нагрузку врача-рентгенолога.
3. Нагрузку рентгенолаборанта.
4. Количество пациентов и расходные средства.
5. Статистическую отчетность.



Стандартизация протоколов КТ-сканирования

- 1) Протоколы используются >90% исследований (допустимы исключения).
- 2) Стандартизация устанавливает обязательные минимальные требования (дополнительно можно выполнять любые реконструкции).
- 3) Единые протяженности сканирования (КТ-брюшной полости)
- 4) Единые правила реконструкции (плоскость, толщина, шаг)

Предложение:

Мягкотканная серия = 3 мм, шаг 1,5 мм

Костная /легочная /сосудистая серия = 1 мм, шаг 0,5 мм

Височная кость = самый тонкий срез с минимальным шагом

Пример единых анатомических областей и названий КТ-протоколов сканирования

HEAD

HEAD BRAIN+BONE
HEAD SINUSES
HEAD TEMPORAL
HEAD DUCTUS
HEAD ANGIO
HEAD PERFUSION
HEAD TEMP-MANDIBUL

NECK

NECK
NECK VOICE

CHEST

CHEST
CHEST LOW DOSE (3 вида)
CHEST PE
CHEST CaSCORING
CHEST CARDIAC
CHEST BIOPSY
CHEST PE + ABD4-PHASES

ABD

ABD 4-PHASES
ABD 5-PHASES
ABD ADRENAL
ABD ANGIO
ABD PRONE
ABD SUPINE SCREENING
ABD RENAL
ABD BIOPSY
ABD4-PHASES XXL

EXTREMITY

EXTREMITY LARGE
EXTREMITY SMALL

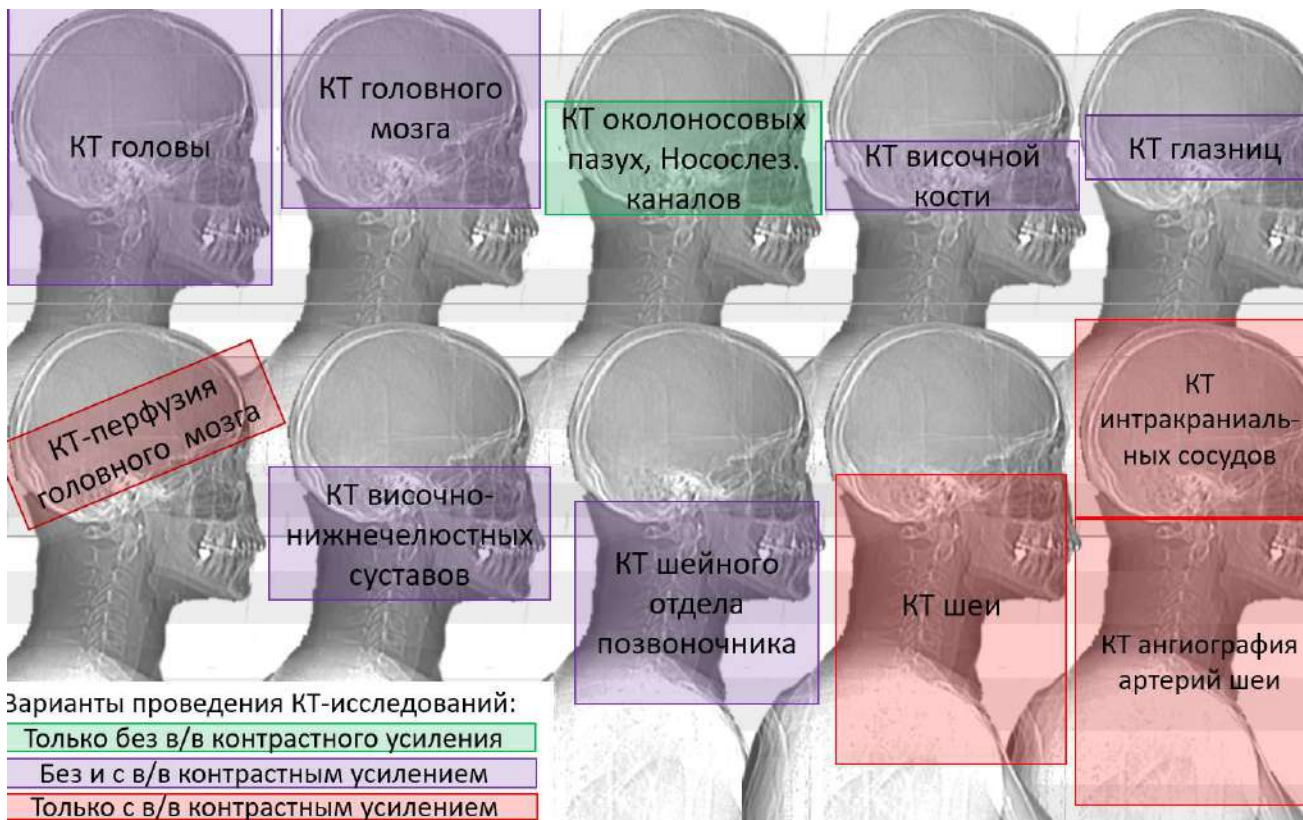
SPINE

SPINE C
SPINE TH
SPINE L-Cx
SPINE DENSITO

Пример единых правил протяженности сканирования, понятные направляющему врачу, рентгенолаборанту и врачу-рентгенологу.



РАДИОЛОГИЯ МОСКВЫ
ДИАГНОСТИКА БУДУЩЕГО



Предпосылки

Пилотный проект скрининга рака легкого.
Старт: 2017г. Сегодня более 13'500 НДКТ.

ПРАВИТЕЛЬСТВО МОСКВЫ

ДЕПАРТАМЕНТ ЗДРАВООХРАНЕНИЯ ГОРОДА МОСКВЫ

ПРИКАЗ

01.08.2017

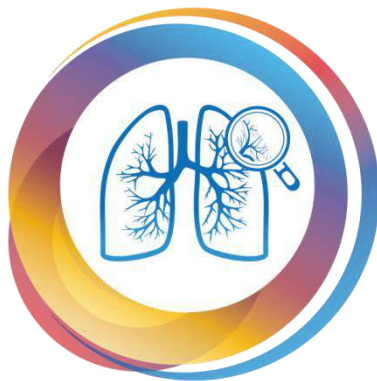
№ 49

О реализации пилотного проекта
«Низкодозная компьютерная томография
грудной клетки как скрининговый метод
диагностики рака легкого и других
заболеваний органов грудной клетки»

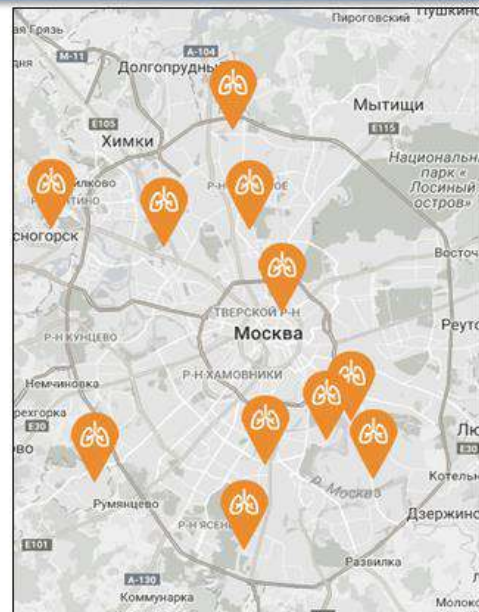
- Критерии группы риска рака легкого
- Роль ГБУЗ «НПЦМР ДЗМ»
- Маршрутизация пациентов
- **Тактика ведения очагов (LUNG-RADS)**
- Единые стандарты описания НДКТ
- Анкета для пациента перед НДКТ
- Перечень медицинских организаций
- Приказ о рабочей группе в ДЗМ



Повышение выявляемости больных
раком легкого на I и II стадиях



NDKT.RU



Цель и задачи



Цель:

Оценить значимость системы обработки естественного языка (NLP) для анализа качества текстов протоколов НДКТ-исследований.

Задачи:

1. Выявление несоответствий между описаниями и заключениями.
2. Оценка приверженности врачей-рентгенологов к Lung-RADS.

Материалы и методы



ОБУЧАЮЩАЯ ВЫБОРКА: **395** протоколов описания НДКТ



ТЕСТОВАЯ ВЫБОРКА: **5047** протоколов описания НДКТ
(3052 + 1995)



ТЕХНИЧЕСКОЕ ЗАДАНИЕ: Анализ текстов НДКТ протоколов



Ai- NLP ИНСТРУМЕНТ: Watson Explorer (IBM)

Задача №1

Техническое задание ч.1 Извлечение сущностей

Сущности	Значение сущностей
Триггеры	очаг, очаговое, образование...
Состав	мякотканый, кальцинированный, жировой...
Локализация	легкое, правое, верхний, субплевральный, S1...
Тип	солидный, полусолидный, «матовое стекло»...
Контур	ровный, четкий, неровный, нечеткий...
Структура	однородный, неоднородный...
Форма	овальный, круглый, неправильный, вытянутый...
Количество	1, один, несколько, множество...
Размеры	мм, см...

Техническое задание ч.2 Выявление несоответствий описания и заключения протокола

Варианты	Значение
В Описании и Заключение отсутствует триггер	Норма (не найдено нужных соотношений)
В Описании и Заключение присутствует триггер	Есть находки в Описании и Заключение
В Описании указан триггер, в Заключение – нет	Выявлено расхождение
В Заключение указан триггер, в Описании - нет	Выявлено расхождение

Задача №2: проверка рекомендаций Lung-RADS



REPORT (79).PDF AGFA000000972691 65 Исследование в
проекте НДКТ No170-00365 Исследование выполнено ... В S8
левого легкого визуализируется очаговое образование, тесно
прилежащее к медиастинальной плевре ... правого легкого, на
границе S3 и S4 отмечается единичный очаг уплотнения
диаметром 4 мм. Трахея и ... солидного очага в нижней доле
левого легкого - в соответствии с LungRADS рекомендовано
проведение ... Очаговое уплотнение по малой междолевой
плевре правого легкого.

Создание словарей сущностей
из ТЗ и нахождение их в
протоколах

REPORT (9).PDF \ грудной полости IЯ ■
ОПИСАНИЕ Исследование в проекте НДКТ No005-
249 Исследование ... Определяются единичные
субплевральные очаги до 3мм справа, без
инфильтративных изменений. Трахея и ...
ЗАКЛЮЧЕНИЕ Единичные очажки в правом
легком, вероятнее, фиброзного характера.
Рекомендовано ...

Анализ контекста вокруг этих
сущностей и пополнение
словарей на его основании



Обучение Ai - NLP



ВАРИАНТЫ

Извлечение лемм из текста (с весами)

Построение семантического графа текста

Сравнение семантических графов текстов

Извлечение сущностей (NER), feeling extraction

Определение связи между объектами

Поиск ранее не поставленных в ТЗ сущностей

Исключение отрицаний

Поиск в словах, отличающийся на один символ

ЗНАЧЕНИЕ

очаговый, очаговое – «очаг»

Разбиение на предложение слова

Поиск аналогов в разных протоколах

В соответствии с ТЗ (очаг, образование в легком)

«очаг» – «солидный» - «размерами»

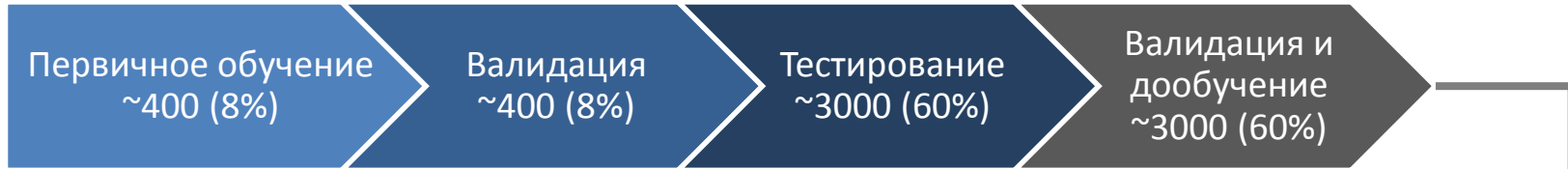Полусолидный - «субсолидный»

«В легких без очаговых изменений»

«Очагов³»

Процесс

Задача №1

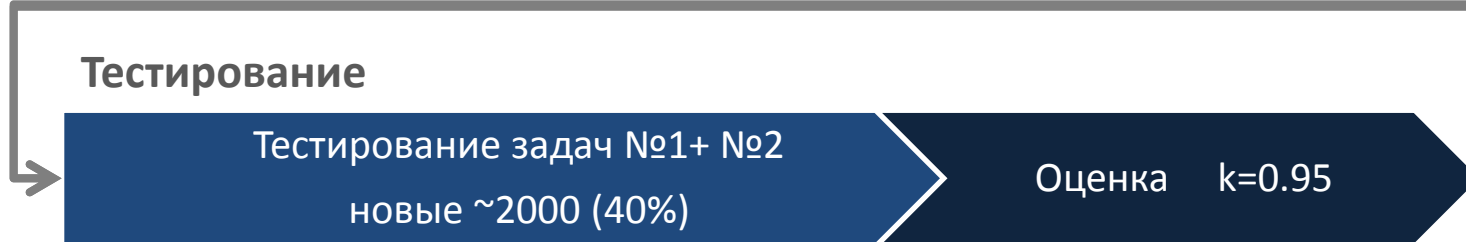


Те же данные

Задача №2



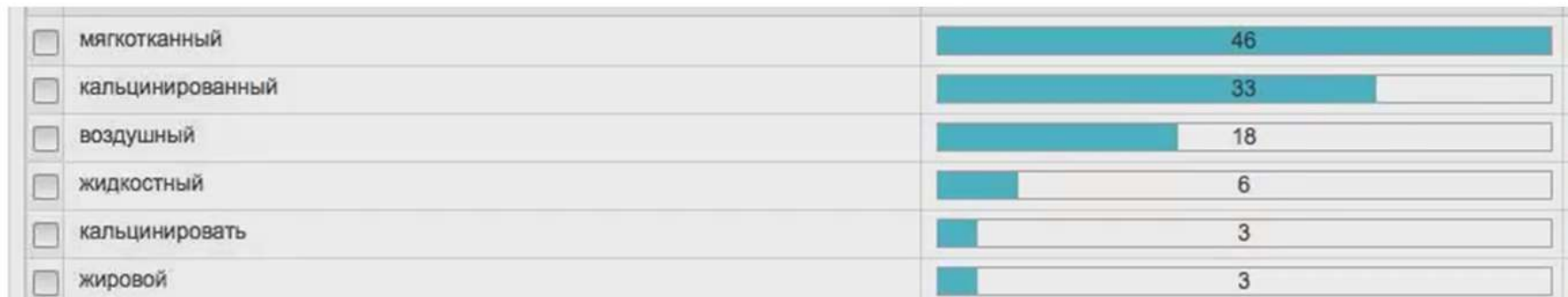
Тестирование



Сравнение: Состав

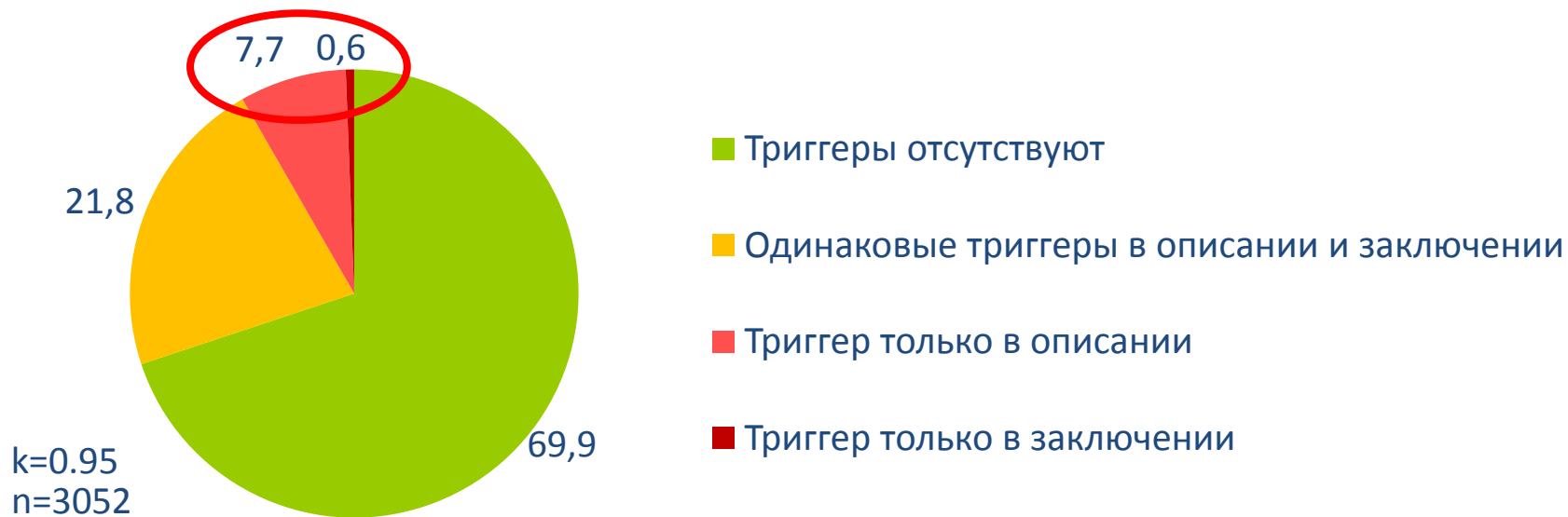

После «очистки данных» NLP:



n=3052

Задача №1: Выявление несоответствий



Триггер только в описании НДКТ

REPORT (-1).PDF Тест ОПИСАНИЕ Исследование в проекте НДКТ No00 Исследование выполнено по низкодозовому протоколу. Определяется очага размерами до 20мм в S3 справа, в остальном легкие без очаговых и инфильтративных изменений. Признаки парасептальной эмфиземы. В базальных отделах левого лёгко наличие булл максимальными размерами 23.5x12.6мм. Трахея и крупные бронхи проходимы, уплотнены. Плеврального выпота не выявлено. Средостение не расширено. Фрагментарный кальциноз в коронарных артериях и аорте. ЗАКЛЮЧЕНИЕ КТ- картина без очаговых и инфильтративных изменений.

Сводные результаты

настройки когнитивной системы обработки естественного языка
для НДКТ протоколов скрининга рака легкого

Тип сущности	Количество уникальных значений	Количество протоколов, в которых выявлены сущности
Потенциальные очаги	7	4799 (95,08 %)
Новый контекст	72	5027 (99,06 %)
Узелки в легких	7	1690 (33,48 %)
Свойства очагов	429	1690 (33,48 %)
Рекомендации	43	3936 (77,99 %)
Нерелевантные узелки	33	4144 (82,11 %)
LungRADS классы 3, 4A, 4B	3	350 (6,93 %)
Выявление несоответствий описания и заключения	4	4830 (95,70%)
Общее кол-во протоколов НДКТ	-	5047 (100%)

Результаты работы системы:

поиск и классификация по критериям LungRADS

Параметр	Количество
Всего проколов, загруженных в систему	5047 (100 %)
Количество протоколов с рекомендациями (НДКТ, консультация специалиста и пр.)	3936 (77,98 %)
Количество протоколов с узелками в легких. Из них:	1690 (33,48 %)
Количество протоколов, классифицированных как LUNGRADS 3, 4A или 4B. Из них:	350 (6,93 %)
Количество протоколов, классифицированных как LUNGRADS 3	100 (1,98 %)
Количество протоколов, классифицированных как LUNGRADS 4A	161 (3,19 %)
Количество протоколов, классифицированных как LUNGRADS 4B	89 (1,76 %)

Точность определения классов LungRADS 3, 4A, 4B

$$1 - \frac{14 \text{ (ошибочно определено системой)}}{350 \text{ (всего определено системой)}} = 95\%$$



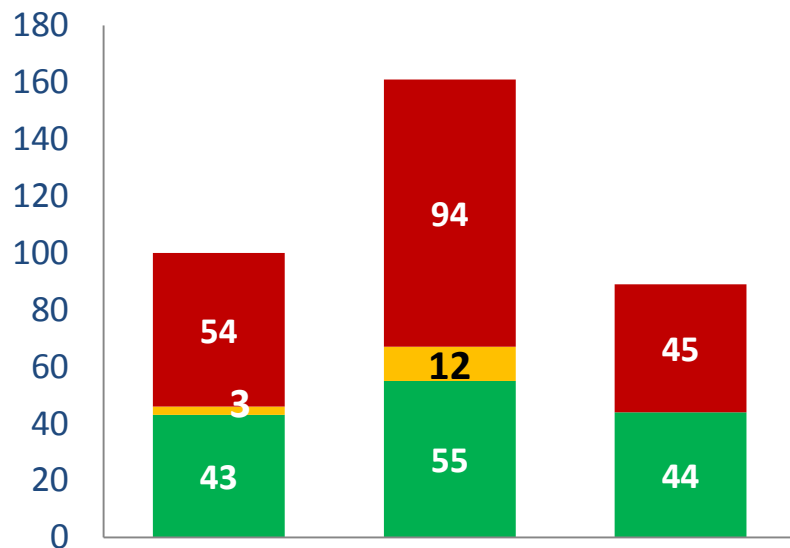
Взаимный анализ LungRADS и рекомендаций

Параметры	Неклассифицированные протоколы с узелками	LungRADS 3	LungRADS 4A	LungRADS 4B
Всего протоколов найденной категории. Из них:	1340 (26,55 %)	100 (1,98 %)	161 (3,19 %)	89 (1,76 %)
Всего протоколов с рекомендациями	1164 (23,06 %)	90 (1,78 %)	148 (2,93 %)	75 (1,49 %)
НДКТ через 12 месяцев*	521 (10,32 %)	15 (0,3 %)	8 (0,16 %)	2 (0,04 %)
НДКТ через интервал, включающий 12 месяцев*	18 (0,35 %)	1 (0,02%)	0	0
НДКТ через 6 месяцев*	275 (5,45 %)	45 (0,89 %)	48 (0,95 %)	6 (0,12 %)
НДКТ через интервал, включающий 6 месяцев*	42 (0,83 %)	4 (0,08 %)	12 (0,24 %)	1 (0,02%)
НДКТ через 3 месяца*	30 (0,59%)	3 (0,06 %)	19 (0,38 %)	3 (0,06 %)
НДКТ через интервал, включающий 3 месяца*	26 (0,51 %)	3 (0,06 %)	14 (0,28 %)	1 (0,02%)
НДКТ через другой срок*	19 (0,37 %)	2 (0,04 %)	6 (0,12 %)	2 (0,04 %)
ПЭТ-КТ*	53 (1,05 %)	6 (0,12 %)	12 (0,24 %)	18 (0,35 %)
Консультация онколога*	150 (2,97 %)	12 (0,24 %)	38 (0,75 %)	46 (0,91 %)
Протоколов с направлением к другим специалистам и прочими рекомендациями*	919 (18,2 %)	59 (1,17 %)	110 (2,18 %)	64 (1,27 %)
Полное соответствие рекомендациям	515 для LungRADS 0,1,2 (10,2 %)	43 (0,85 %)	55 (1,09 %)	44 (0,87 %)
Частичное соответствие рекомендациям	18 для LungRADS 0,1,2 (0,35 %)	3 (0,06 %)	12 (0,24 %)	0
Несоответствие рекомендациям заключение	807 для LungRADS 0,1,2 (15,98 %)	54 (1,07 %)	94	45 (0,89 %)

* В одном протоколе может одновременно встречаться несколько типов рекомендаций– НДКТ, ПЭТ-КТ, специалист и пр.



Приверженность врачей-рентгенологов к LungRADS



LungRADS 3 LungRADS 4A LungRADS 4B

■ Несоответствие рекомендациям

■ Частичное соответствие рекомендациям

■ Полное соответствие рекомендациям

n=5047

Несоответствие рекомендациям

• / Пол: ОПИСАНИЕ Исследование в проекте НДКТ No000-00000. Индивидуальный номер: 450506
Исследование выполнено по низкодозовому протоколу. Эффективная эквивалентная доза: 0.8 мЗв.
Легкие без грубых видимых очаговых и инфильтративных изменений. Субплевральные единичные
очаговые уплотнения до 3 см диаметром с фиброзными тяжами к костальной плевре.
Паравerteбрально справа в сегменте S6 справа- тонкостенное воздушное образование(булла)
диаметром до 20 мм Трахея и крупные бронхи не изменены. Плеврального выпота не выявлено.
Средостение не расширено. Медиастинальные лимфоузлы до 11 мм в поперечнике. Кальциноз в
коронарных артериях не выявлен. ЗАКЛЮЧЕНИЕ КТ - картина полусолидных субплевральных очагов в
верхней доле правого легкого, паравerteбрально справа в сегменте S6 справа- воздушное
образование(булла), в соответствии с LungRADS рекомендовано проведение повторного исследова-
ния НДКТ через 6 месяцев

Несоответствие рекомендациям


REPORT (775).PDF в грудной полости

• / Пол: ОПИСАНИЕ Исследование в проекте НДКТ No000-00000. Индивидуальный номер: 450648
Исследование выполнено по низкодозовому протоколу. Эффективная эквивалентная доза: 0.8 мЗв.
Легкие: справа в сегменте S3- субплевральное солидное образование размерами до 7мм- 4мм с
неровными лучистыми краями на фоне резко- выраженной парасептальной и внутридолевой
верхнедолевой эмфиземой с 2-х сторон с выраженными фиброзными апикальными фиброзными
наслоениями(акцент справа) с деформацией легочного рисунка за счет интерстициального и
бронхососудистого компонентов. Слева- без видимых грубых очаговых и инфильтративных изменений.
Трахея и крупные бронхи- с утолщенными стенками. Плеврального выпота не выявлено. Средостение
не расширено. Медиастинальные лимфоузлы- не увеличены. Частичный фрагментарный
атерокальциноз в коронарных артериях слева. ЗАКЛЮЧЕНИЕ КТ - картина солидного периферического
очага в верхней доле правого легкого на фоне выраженных КТ- проявлений ХОБЛ- в соответствии с
LungRADS рекомендовано консультация онколога.

Публикация результатов работы:

RSNA

Radiology: Artificial Intelligence



Volume 1, Issue 1 coming early 2019!

Editor: Charles E. Kahn, Jr., MD, MS

Submissions are now being accepted! View the [author instructions](#) and prepare your materials now to be among the first published in this important new journal.

[Subscription information](#)

**ВЕСТНИК
РЕНТГЕНОЛОГИИ
И РАДИОЛОГИИ**

ISSN 0042-4676 (Print); ISSN 2919-0478 (Online)

Главная > Том 99, № 5 (2018) > Морозов

**ИСКУССТВЕННЫЙ ИНТЕЛЛЕКТ: АВТОМАТИЗИРОВАННЫЙ
АНАЛИЗ ТЕКСТА НА ЕСТЕСТВЕННОМ ЯЗЫКЕ ДЛЯ АУДИТА
РАДИОЛОГИЧЕСКИХ ИССЛЕДОВАНИЙ**

[id С. П. Морозов](#), [id А. В. Владимировский](#), [id В. А. Гомболевский](#), [id Е. С. Кузьмина](#), [id Н. В. Ледихова](#)

<https://doi.org/10.20862/0042-4676-2018-99-5-253-258>

Выводы:



- Контроль качества интерпретации радиологических исследований – актуальная проблема современного здравоохранения, эффективно решаемая, прежде всего, путем применения автоматизированных информационных технологий.
- Показаны возможности систем NLP в лучевой диагностике. Согласованность решений при использовании системы 95-96%.
- Можно констатировать факт применимости системы обработки естественного языка в качестве инструмента для аудита радиологических исследований в скрининге рака легкого.
- Представленные результаты являются одним из шагов к развитию более сложных когнитивных систем в здравоохранении.

VI Международный саммит **MIR-** **2019**

«Менеджмент в диагностике»

ЦИФРОВИЗАЦИЯ ДИАГНОСТИКИ

14-15 ИЮНЯ 2019, Москва, Novotel Moscow City

скидка **15%**

Промо-код:

SL-N13ZO-3144ICV

Регистрируйтесь: mir2019.mrororr.ru

